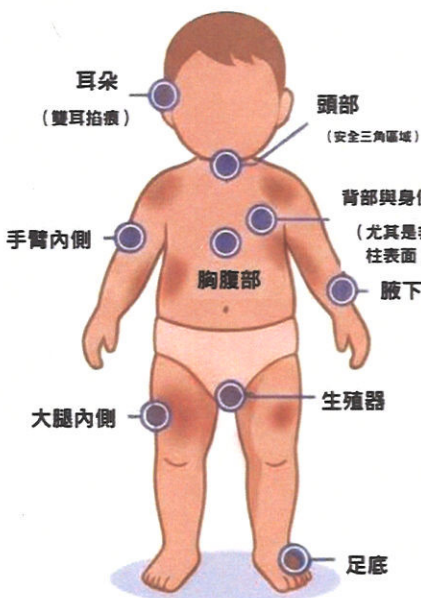


兒少保護：虐待與疏忽辨識指南

為一線專業人員提供一份參考指南，以辨識兒童及青少年可能遭受的身體虐待、疏忽、發展遲緩及照顧者可疑行為跡象。

身體傷勢辨識 (Physical Abuse Identification)

典型虐待傷勢部位



瘀傷警訊：TEN-4準則
4歲以下幼兒在軀幹 (Torso)、耳朵 (Ears)、頸部 (Neck) 出現無法解釋的瘀傷。

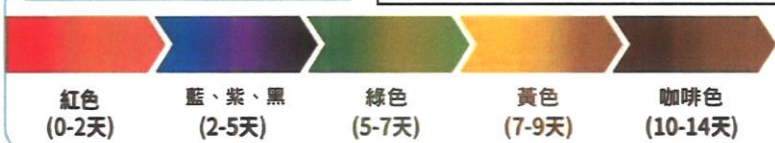
瘀傷警訊：關鍵年齡
4個月大以下嬰兒身體任何部位有瘀青，或還無法自行移動/翻身的嬰兒出現瘀傷，皆需高度懷疑。

骨折警訊
任何無法解釋或病史可疑的骨折、6個月大以下任何部位骨折，或3歲以下頻繁骨折。

口腔傷勢警訊
唇/舌繫帶撕裂傷、口腔黏膜瘀青、牙齒斷裂/脫落、顏面骨或下顎骨骨折。

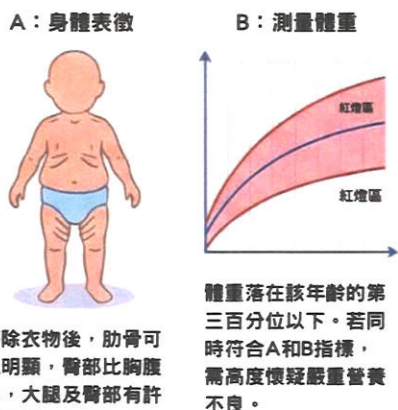
瘀傷顏色隨時間變化的過程

提醒：瘀傷顏色因影響因素 (深度、位置、組織血管、年紀、膚色) 產生的變異很大，故僅供參考。



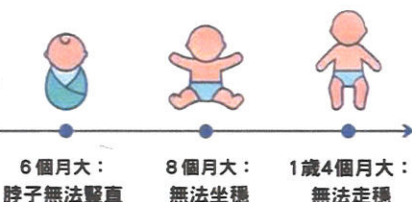兒少疏忽與發育評估 (Neglect & Development Assessment)

營養不良指標



生長發育警訊：重要里程碑

若兒童發展明顯落後關鍵里程碑，應儘速就醫。



照顧者行為與病史警訊 (Caregiver Red Flags)

病史不一致
對於重大創傷無法清楚交代，或說詞前後矛盾。

不合情理的延遲就醫
孩子受傷後，照顧者隔了很長一段時間才攜其送醫。

避重就輕得解釋
用輕微的事故 (如低處跌落，150公分以下) 來解釋嚴重的顱內損傷或骨折。

頻繁因傷就醫
一年內有三次或以上因外傷而至急診就醫的紀錄。

推卸責任
將孩子的傷勢歸咎於兒少本人、手足或玩伴。

證據蒐集與通報建議 (Evidence Collection & Reporting)



STEP 1. 關閉美肌功能

務必取消相機的美肌、柔膚功能，已真實呈現傷勢。

STEP 2. 使用比例尺

在傷勢旁放置比例尺或隨手可得不會改變比例的物品，以標示傷口大小。

STEP 3. 由遠至近

先拍下傷勢在身體的相對位置，在近拍下傷勢部位，並注意光線與角度。

諮詢單位

中國醫藥大學兒童醫院
兒少保護區域醫療整合服務中心
聯繫電話：04-22052121分機14644